

Fístula postraumática arteriovenosa subclavio yugular: manejo endovascular. Reporte de caso

Post traumatic arteriovenous subclavian jugular fistula. Endovascular management. Case report

López Cabrera LM

Unidad de Intervencionismo, Hospital San Pedro, Pasto, Colombia

INFORMACIÓN DEL ARTÍCULO

DOI

10.30454/2530-1209.2020.1.8

HISTORIA DEL ARTÍCULO

Recibido: 27 de octubre de 2019

Aceptado: 20 de enero de 2020

Disponible *online*: 27 de marzo de 2020

PALABRAS CLAVE

Fístula arteriovenosa
Trauma vascular
Tratamiento endovascular

KEYWORDS

Arteriovenous fistulae
Vascular trauma
Endovascular treatment

RESUMEN

El trauma vascular viene aumentando en los últimos años, siendo la causa más común el trauma penetrante, con una incidencia mayor en las heridas por arma de fuego que por arma cortopunzante. El trauma cerrado aporta un número significativo de lesiones vasculares, como también las lesiones iatrogénicas que han incrementado a medida que los procedimientos de acceso mínimo son más frecuentes¹.

La fístula arteriovenosa en cabeza y cuello, como resultado de un trauma o secundaria a intervenciones médicas iatrogénicas son poco frecuentes y representan aproximadamente el 4 % de todas las lesiones arteriales².

Es de vital importancia en el contexto de un paciente con trauma considerar la posibilidad de lesión vascular.

Exponemos el caso de un varón de 23 años ingresado a urgencias por fístula arteriovenosa postraumática subclavioyugular derecha secundaria a trauma con objeto cortopunzante en zona I del cuello evidenciada en angio-TC y arteriografía quien fue manejado con tratamiento endovascular.

ABSTRACT

Vascular trauma has been increasing in recent years, being penetrating trauma the most common cause, with a higher incidence in gunshot wounds than for a sharp weapon. Blunt trauma provides a significant amount of vascular lesions, as well as iatrogenic injuries, which have increased as the minimum access procedures are more frequent.

Arteriovenous fistula in head and neck as a result of trauma, or secondary to iatrogenic medical interventions are rare, and represent approximately 4 % of all arterial lesions. It is of vital importance to consider the possibility of vascular injury in the context of patients with trauma.

*Autor para correspondencia

Correo electrónico: mauriciolopez11@hotmail.com

We present the case of a 23 years old male admitted to the Emergency Room due to a right subclaviojugular post-traumatic arteriovenous fistula secondary to trauma with a sharp object in zone I of the neck, evidenced by CT angiography and arteriography who was managed with endovascular treatment.

INTRODUCCIÓN

Las fístulas arteriovenosas se definen como una comunicación anómala entre una arteria y una vena sin pasar por la red capilar. Según su etiología se pueden clasificar en congénitas y adquiridas, a su vez estas últimas se dividen en traumáticas (por trauma cerrado o penetrante) y en iatrogénicas⁶.

El intento de canulación percutánea de la arteria femoral representa la mayoría de las FAV iatrogénicas. La canalización venosa central inexperta también puede dañar las arterias adyacentes, resultando en una FAV³.

El diagnóstico se basa inicialmente en la historia clínica y el examen físico. Los hallazgos encontrados en la evaluación inicial se deben corroborar con métodos de imágenes dentro de los cuales se destacan la ecografía Doppler, la Angio-TC y la arteriografía selectiva.

Hasta dos tercios de los pacientes con FAV traumáticas son diagnosticados dentro de una semana de la lesión; sin embargo, un subconjunto significativo se presentará con síntomas tardíos semanas o años después⁴. Toda fístula postraumática debe repararse lo antes posible, para así evitar complicaciones. El tratamiento básicamente se basa en cirugía convencional, endovascular o combinación de ambas adecuándose a las características individuales de cada paciente. El objetivo es interrumpir la comunicación fistulosa y la reparación o exclusión del segmento arterial lesionado⁴.

CASO CLÍNICO

Varón de 23 años de edad sin antecedentes de importancia quién consulta a urgencias por trauma con objeto cortopunzante en zona I cervical derecha, a su ingreso paciente con sangrado activo por herida, palidez mucocutánea, diaforesis, hipotensión y desaturación, con murmullo vesicular disminuido a la auscultación en base pulmonar derecha el cual es estabilizado, con Rx de tórax que muestra hemo neumotórax, manejado con tubo de tórax. Se realiza angio-TC de cuello y tórax que evidencia fístula arteriovenosa postraumática de la arteria subclavia y la vena yugular derecha (Figura 1) que se confirma con arteriografía (Figura 2. A).

Después de confirmado el diagnóstico al segundo día de su ingreso se realiza tratamiento endovascular con anestesia local, mediante abordaje femoral común

derecho, punción con set de micropunción, introducción de introductor 8 F largo, avance de guía hidrofílica terumo 0.35 × 260 cm hasta arco aórtico, avance de catéter pigtail, se realiza aortograma torácico con visualización de reparos atómicos, luego paso de guía hacia tronco braquiocefálico derecho, se realiza arteriografía de miembro superior derecho, localización de la lesión, medición de la arteria, desplazamiento y colocación de stent Viabahn de 8 mm por 5 cm en primera porción de arteria subclavia, se realiza angiografía de control observado adecuada colocación del stent con permeabilidad hasta miembro superior derecho y ausencia de paso hacia vena yugular. Fue trasladado a piso para monitoreo y vigilancia hemodinámica. Evolucionó de manera adecuada, sin hematomas, soplo ni thrill, por lo que fue egresado del hospital. Se realizó seguimiento posoperatorio el día 15, al mes, a los tres y seis meses tiempo durante el cual se mantuvo asintomático.

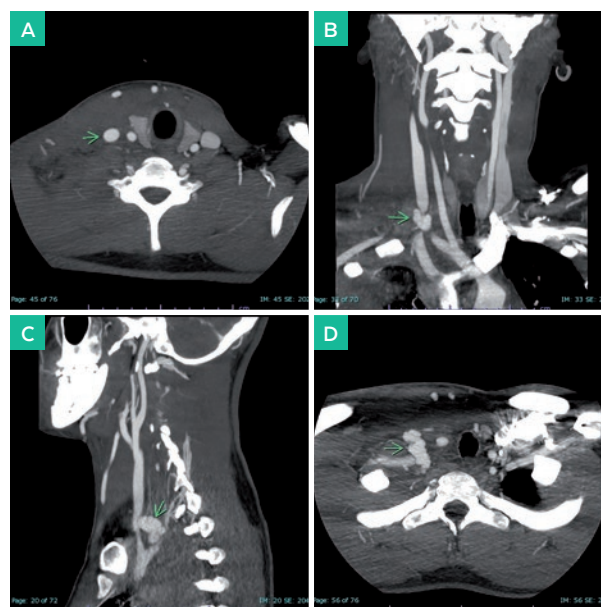


Figura 1. A. Imagen axial de TC en fase arterial, B. Imagen coronal de TC en fase arterial y C. Imagen sagital de TC en fase arterial, se aprecia trayecto fistuloso irregular, tortuoso que une a la arteria subclavia derecha con la vena yugular interna (flecha). D. Imagen axial de TC en fase arterial, se aprecia mayor densidad de la vena yugular derecha (densidad similar a la arteria carótida ipsilateral) con relación a paso de sangre arterial a través de trayecto fistuloso subclavio yugular (flecha).

DISCUSIÓN

Las lesiones vasculares resultantes de un trauma afectan aproximadamente al 3 % de la población. Las fístulas arteriovenosas (FAV) son complicaciones secundarias a dichas lesiones vasculares. Dos tercios de estos pacientes son diagnosticados dentro de la primer semana de la lesión, sin embargo un número significativo se presenta con síntomas tardíos semanas o años después, presentando un mayor riesgo de desarrollar complicaciones graves como ruptura de la fístula, neuropatía, embolia distal, trombosis; las FAV de larga duración pueden causar insuficiencia cardíaca y endocarditis aumentando las tasas de morbilidad y mortalidad⁵.

Las FAV pueden causar repercusiones locales, regionales y sistémicas, según el tamaño, la ubicación y la duración de la fístula. El signo clínico más característico a nivel local es el soplo causado por la vibración de las paredes de los vasos involucrados por el flujo turbulento. A nivel periférico podemos encontrar pulsos débiles, palidez, cianosis y edema. Los cambios sistémicos pueden alterar el ritmo y gasto cardíaco, también el volumen de eyección⁶.

Robbs *et al.* reporta la experiencia en el manejo de 202 pacientes con 210 fístulas arteriovenosas traumáticas. El trauma penetrante representó el 98 % de las lesiones causadas principalmente por arma blanca, 63 % por heridas por arma de fuego. Más de la mitad de todas las fístulas ocurrieron en los vasos cérvico-mediastínicos; los vasos abdominales y torácicos estuvieron involucrados con poca frecuencia. Las extremidades superiores estaban involucradas en un 22 % y las extremidades inferiores en un 20 %. 133 pacientes fueron diagnosticados

y tratados dentro de la primer semana de la lesión y 69 entre la primer semana hasta 12 años después⁷.

La ecografía-Doppler es el método diagnóstico para la evaluación inicial de en pacientes con sospecha de FAV, también es un método adecuado para el control y seguimiento posoperatorio⁶.

La angio-TC tiene una alta precisión en la evaluación de la lesión arterial, es un método diagnóstico altamente disponible, además los hallazgos arteriales se corresponden estrechamente con los hallazgos en la angiografía convencional. Las laceraciones vasculares con sangrado activo en la TC se ven como una colección irregular de medio de contraste adyacente al vaso. Un pseudoaneurisma puede verse como una colección redondeada de contraste contiguo al vaso. La opacificación de una vena adyacente a una arteria (cuando se obtienen imágenes de TC en la fase arterial) podría estar relacionada con una FAV traumática. Un estrechamiento del segmento corto o largo de la arteria en la TC podría representar disección, compresión externa (p. ej., Hematoma perivascular) o espasmo. Un defecto de llenado intraluminal en la arteria puede representar trombo o disección⁸.

Foster *et al.* declaró al comparar la angio-TC con la angiografía convencional que la angio-TC demostró una sensibilidad del 90 % y una especificidad del 100 % para las lesiones de arterias grandes y extremidades a nivel proximal⁹.

La angiografía sigue siendo el estándar de oro para el diagnóstico de la lesión vascular, además permite la realización del tratamiento endovascular de casos seleccionados en un mismo tiempo. La precisión diagnóstica general para la angiografía es del 98 %¹.

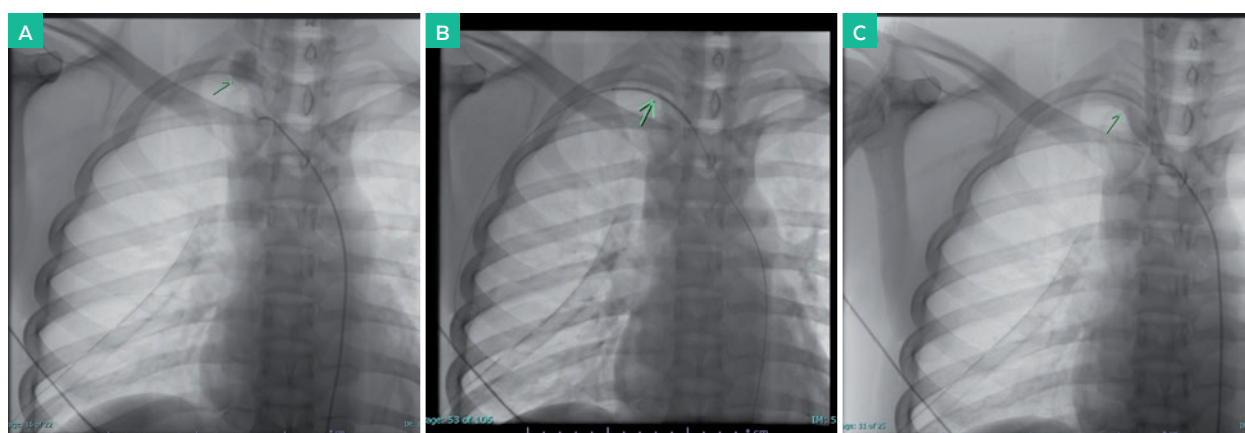


Figura 2. A. Angiografía selectiva de tronco braquiocefálico derecho, se confirma la presencia de trayecto fistuloso irregular entre arteria subclavia y vena yugular interna derecha (flecha). B. Localización de la lesión, desplazamiento y colocación del Stent en primera porción de arteria subclavia derecha. C. Angiografía digital de control, se observa el resultado final, se constata la adecuada colocación del Stent con permeabilidad hacia miembro superior derecho y ausencia de paso hacia vena yugular.

Una alternativa a la angiografía convencional con contraste tradicional en pacientes con insuficiencia renal o alergia al contraste yodado es el uso de dióxido de carbono⁴. Las intervenciones endovasculares (EVI) en el trauma vascular, cuando es apropiado, practicadas en salas de operaciones adaptadas, realizadas por profesionales entrenados ofrecen muchos beneficios potenciales disminuyendo el tiempo de operación, la pérdida de sangre estimada y la lesión iatrogénica en el área del trauma¹⁰. Es importante antes de seleccionar la modalidad de tratamiento tener en cuenta varios factores como el tamaño de la fístula, el tipo de comunicación AV, la región distal a la fístula y el efecto de la embolización a través de la FAV⁴.

En una revisión del Banco Nacional de Datos de Trauma, Reuben et al. encontraron un aumento de 2.1 % en 1994 a 8.1 % en 2003 en el uso de EVI para trauma vascular. El 55 % de las lesiones vasculares son por mecanismos romos, y el 45 % son secundarias a traumatismos penetrantes¹¹.

El pronto tratamiento endovascular de la FAV bien planificado y ejecutado es seguro, siendo su objetivo principal el cierre definitivo de la comunicación arteriovenosa, este evitará recurrencias complejas que requieran un segundo tratamiento.

CONCLUSIÓN

El trauma vascular penetrante es la causa más común de lesión vascular, siendo la fístula arteriovenosa una causa poco frecuente y su localización subclavia proximal aún mas excepcional, no obstante en este tipo de eventos siempre se debe sospechar su compromiso.

La Angiografía se considera el estándar de oro para el diagnóstico de la lesión vascular y la Angio-TC tiene una alta sensibilidad y especificidad, por lo tanto estas dos técnicas se pueden considerar las pruebas diagnósticas de elección. El tratamiento de las lesiones vasculares postraumáticas, incluida la FAV con técnicas endovasculares viene aumentando en frecuencia durante los últimos años a medida que cada vez hay más médicos entrenados con salas de operaciones mejor adaptadas lo que permite obtener buenos resultados, con disminución de la morbilidad, complicaciones y estancia hospitalaria. En nuestro caso clínico pudimos observar la importancia de elegir una opción terapéutica adecuada y de su pronta realización obteniéndose excelentes resultados. También es fundamental realizar un adecuado seguimiento a largo plazo.

CONFLICTO DE INTERESES

Los autores declaran no tener ningún conflicto de intereses.

BIBLIOGRAFÍA

1. Amit, M., & Luther, A. (Sep de 2016). Acquired Arteriovenous Fistulae: A Study of Three Cases and Review of literature. *Indian Journal of Vascular Surgery*, 3(4), 125-127.
2. Dariushnia, S. R., & Lewis, C. A. (2014). Management of Extremity vascular Trauma. En M. A. Mauro, K. P. Murphy, K. R. Thomson, A. C. Venbrux, & R. A. Morgan, *Image-Guided Interventions*. (Vol. 1, pág. 241). Philadelphia: Elsevier Saunders.
3. Finlay, J. D., Sanchez, L. A., & Sicard, G. A. (November de 2002). Subclavian Artery Injury, Vertebral Artery Dissection, and Arteriovenous Fistulae following Attempt at Central Line Placement. *Annals of Vascular Surgery*, 16(6), 774-778.
4. Foster, B. R., Anderson, S. W., & Soto, J. A. (December de 2006). CT Angiography of Extremity Trauma. *Techniques in Vascular and Interventional Radiology*, 9(4), 156-166.
5. Gakhal, M. S., & Sartip, K. A. (July de 2009). CT Angiography Signs of lower extremity vascular trauma. *American Journal of Roentgenology*, 193(1), 49-57.
6. Johnson, C. A. (Mar de 2010). Endovascular management of Peripheral Vascular Trauma. *Semin Intervent Radiol*, 27(1), 38-43.
7. Kamal, N., Ahmed, K., & Cuschieri, R. J. (2008). Diagnosis and management of acute traumatic arteriovenous fistule. *Int J Angiol*, 17(4), 214-216.
8. Maher, M. S., Rabee, H. M., Takroui, M. S., & Al-salman, M. M. (June de 1997). Traumatic Arteriovenous Fistula. *The Annals of Thoracic Surgery*, 63(6), 1792-1794.
9. Pedroza, D. J., Americo, B. R., Medina, F. F., Correia, V. E., Oliveria, M. B., & Faria, A. R. (Mar de 2014). Endovascular correction of traumatic arteriovenous fistula in the internal Iliac with covered Stent. *J Vasc Bras*, 13(1), 48-52.
10. Reuben, B. C., Whitten, M. G., Sarfati, M., & Kraiss, L. W. (Dec de 2007). Increasing use of endovascular therapy in acute arterial injuries: Analysis of National Trauma Data Bank. *J Vasc Surg*, 46(6), 1222-1226.
11. Robbs, J. V., Carrim, A. A., Kadwa, A. M., & Mars, M. (Sept de 1994). Traumatic arteriovenous fistula: Experience with 202 patients. *British Journal of Surgery*, 81(9), 1296-1299.